Reconstrucción faringoesofágica

P. Marandas, M.-A. Germain, D. Hartl

Los cánceres del seno piriforme son frecuentes en algunos países de Europa. Cuando alcanzan cierto grado de desarrollo, invaden ampliamente la pared posterior de la hipofaringe y la boca esofágica. En estos casos, la única cirugía posible es la faringolaringectomía total circular, que requiere la reconstrucción del tubo faríngeo. Lo mismo ocurre con los cánceres de la región retrocricoaritenoidea y los de la boca esofágica. En los últimos 35 años han aparecido numerosas técnicas, aunque en la actualidad se emplean fundamentalmente cuatro: el colgajo musculocutáneo en U, el trasplante libre antebraquial tubulizado, la gastroplastia y el trasplante libre de yeyuno. Estas técnicas tienen como objetivo la obtención de un tubo faríngeo que permita la recuperación rápida de la deglución sin riesgo de estenosis tardía y con la mínima mortalidad y morbilidad. La elección de la técnica de reparación depende en gran parte de las costumbres de cada equipo y de la posibilidad de disponer o no de un cirujano experto en técnicas de microanastomosis. Resulta fundamental permitir que el paciente vuelva pronto a su domicilio, ya que el pronóstico de estos cánceres es reservado y después requieren radioterapia a corto plazo.

© 2006 *Elsevier SAS. Todos los derechos reservados.*

Palabras Clave: Seno piriforme; Hipofaringe; Boca esofágica; Colgajo musculocutáneo; Colgajo antebraquial tubulizado; Gastroplastia; Colgajo libre de yeyuno; Faringolaringectomía total circular

Plan

- **Introducción** 1
- **Historia** 1
- **Diferentes técnicas de reparación** 2
  - Colgajo deltopectoral 2
  - Colgajos musculocutáneos 3
  - Colgajo libre antebraquial radial o colgajo chino tubulizado 6
  - Gastroplastia 8
  - Trasplante libre de yeyuno 9
- **Reconstrucción faringoesofágica en tejido irradiado** 13
- **Elección de la técnica de reconstrucción** 13
  - Elección de la técnica de reparación 13

Introducción

Los cánceres de la hipofaringe o de la boca del esófago que requieren una faringolaringectomía total circular no son muy frecuentes. Plantean siempre el delicado problema de la reconstrucción de la continuidad digestiva, que hasta 1975 se practicaba en una segunda fase. En la actualidad, la reparación se efectúa en una sola fase, para lo que existen numerosas técnicas.

Historia

Antiguamente, no existían técnicas de reparación en una sola fase, por lo que cuando era necesario practicar una faringolaringectomía total circular se procedía, durante el tiempo oncológico, al cierre según la técnica de los «tres orificios» (orostoma por arriba, y traqueostoma y esofagostoma por abajo). La reparación faríngea se emprendía cuando se había conseguido la cicatrización de esta primera fase o al finalizar la radioterapia. Para la reparación se empleaban colgajos locales o colgajos a distancia realizados según la técnica de los colgajos bipediculados. Estas técnicas requerían numerosas fases quirúrgicas que obligaban a hospitalizaciones repetidas y prolongadas, con resultados funcionales muy mediocres.

El colgajo deltopectoral de Bakamjian, publicado en 1965 [1, 2] y difundido ampliamente en Francia por Soussaline [3], ha supuesto una revolución en la reparación. Es muy fiable, aunque expone al riesgo secundario de estenosis y a veces requiere retoques quirúrgicos [4]. En la actualidad, esta técnica está casi abandonada, aunque puede ser útil en algunos casos [5], por lo que se describe rápidamente.

Hacia 1980 se impusieron con rapidez los colgajos musculocutáneos [7-11]. De entre ellos, el más utilizado fue el de pectoral mayor descrito por Ariyan [6] en 1978.

Aunque todavía se utiliza de forma tubulizada, en 2002 Spriano [13] vuelve a poner de moda la técnica de sutura en U o en «herradura», descrita por Fabian en 1984 [12].

Los colgajos digestivos pediculados consisten en ascender un segmento de tubo digestivo conservando el pedículo vascular en el abdomen. Se distinguen:

- la plastia por tubulización gástrica, difundida desde 1951 por Graviliu. Esta técnica retoma la descrita en 1907 por Beck y Carrel, que empleaban el tubo gástrico en el sentido antiperistáltico, ascendiendo el píloro al cuello. Esta técnica fue abandonada debido a que la vascularización del estómago es variable, y se ha reemplazado por la técnica de Akiyama, que vuelve a poner de moda la gastroplastia con trayecto isoperistáltico y tubulización;
- la plastia cólica, de la que existen diversas variantes.

Existen dos grandes tipos de colgajo libre, y ambos requieren microanastomosis vasculares:

- el colgajo tubulizado antebraquial denominado «colgajo chino», porque fue descrito en 1979 por Yang [14] e introducido en Francia en 1984 por la escuela marsellesa de Pech, con Cannoni y Zanaret [15];
- el colgajo libre de yeyuno [16, 17, 18].

A estas dos grandes técnicas debe añadirse el trasplante libre gastroepiploico, aunque su utilización está más restringida.

■ Diferentes técnicas de reparación

Colgajo deltopectoral

Tras la era de los colgajos cutáneos locales y la de los colgajos en «asa», el colgajo deltopectoral (CDP) ha supuesto un gran avance en el cierre de las faringolaringectomías totales circulares (FLTC). Fue difundido en Francia por Soussaline [3] y su técnica es sencilla: consiste en un colgajo torácico con pedículo medio trazado en el borde inferior de la clavícula.

Descripción de la técnica del colgajo deltopectoral (Fig. 1)

Trazado y levantamiento del colgajo deltopectoral

Se trata de un colgajo rectangular de pedículo interno, cuyo borde superior se traza en paralelo al borde inferior de la clavícula y a 2 cm por debajo de ella, y cuyo trazo inferior se sitúa en el 3.er espacio intercostal. El borde externo se encuentra a 4 cm lateralmente al acromion. El levantamiento del colgajo comienza por la parte externa, pasando a ras del músculo deltoides y teniendo cuidado de dejar la aponeurosis en el colgajo.

Desepidermización de la parte proximal

Se desepidermiza una amplia parte proximal, que corresponderá a la zona oculta de forma secundaria del colgajo. Se presta especial atención a trazar la sección externa de la desepidermización en forma de V abierta hacia dentro.

El trazo de desepidermización en V permite obtener un trayecto digestivo en S alargada que favorece el tránsito alimenticio.

Tubulización (Fig. 1)

Se realiza en sentido longitudinal, de forma que el revestimiento cutáneo constituye la neomucosa.

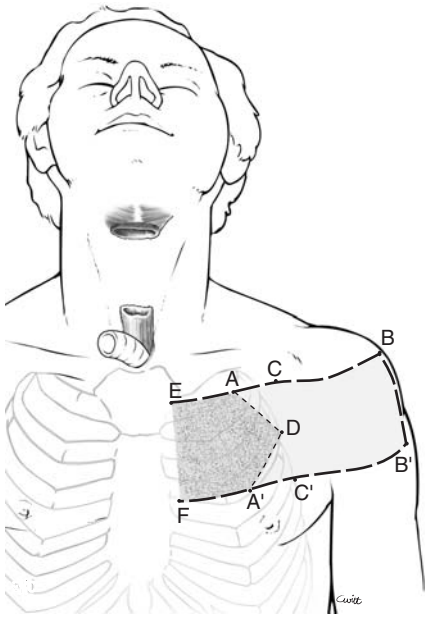

Figura 1. Trazado del colgajo deltopectoral. En color gris se representa la zona desepidermizada.

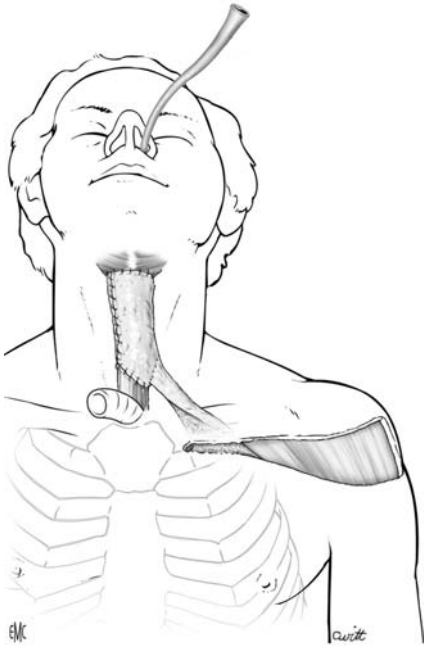

Figura 2. Colgajo deltopectoral tubulizado y ascendido al cuello.

La sutura se realiza en un solo plano, bien con puntos separados o bien mediante sutura continua, de forma que el segmento CB se suture sobre el segmento C'B' y la parte AD sobre la A'D. Se obtiene un conducto con boca superior circular terminal BB' y con boca inferior lateral AA'-CC'.

Ascenso del colgajo en el cuello (Fig. 2)

A continuación, se pasa el CDP por debajo del puente cutáneo preclavicular, emergiendo en la cara anterior del cuello. La línea EF de la cara cruenta se sutura al límite inferior del puente cutáneo.

Sutura del colgajo a los orificios digestivos

Tras la introducción de la sonda nasogástrica (SNG) en el CDP y después en el esófago, se realiza en primer lugar la anastomosis alta terminoterminal en un plano

«extramucoso», suturando la mucosa faríngea a la epidermis del CDP. A continuación, se realiza la anastomosis baja tubocutaneoesofágica laterotermina l.

Recubrimiento del colgajo cervical

Después, se recubre el neoesófago con el colgajo cervical de la vía de acceso. La piel se sutura en dos planos sobre drenajes de vacío de Redon-Jost, después de suturar la tráquea a la piel.

Cierre de la región torácica

El cierre de la región torácica se puede conseguir en gran parte mediante la aproximación de los bordes cutáneos utilizando los denominados puntos de Cabestan: «Lejos - Cerca - Cerca - Lejos». Esta técnica de aproximación limita al máximo la utilización de injertos de piel fina, que siempre son una causa no despreciable de dismorfia.

Evolución postoperatoria

Precoz

Por lo general, la evolución postoperatoria es simple. A veces puede aparecer un faringostoma por dehiscencia a nivel de la sutura superior. Es necesario aplicar vendajes compresivos durante varios días hasta que se consiga el cierre de la fístula.

Tardía

El principal problema es la aparición de estenosis en la sutura superior o inferior. Para su tratamiento es preciso recurrir a sesiones de dilatación suave y progresiva, preferentemente en el servicio de radiología intervencionista.

Ventajas e inconvenientes

Es un colgajo delgado que se modela bien en forma de tubo y la zona de obtención se encuentra próxima, con un fácil acceso en el mismo campo operatorio que la intervención de exéresis. El colgajo se confecciona con rapidez, es poco hemorrágico, se tolera bien y no expone a complicaciones abdominales o mediastínicas.

Sin embargo, este colgajo no permite la reparación alta de la faringe y sobre todo no es recomendable utilizarlo en cirugía de rescate o en la segunda fase tras la clásica técnica de los «tres orificios».

Colgajos musculocutáneos

Colgajo musculocutáneo de pectoral mayor

Se utiliza el músculo pectoral mayor, que es el más superficial de la pared torácica anterior, y la paleta cutánea adyacente. Se encuentra vascularizado por un pedículo principal: la arteria del pectoral mayor, siempre dependiente de la arteria acromiotorácica. La arteria del pectoral mayor se encuentra siempre acompañada por una o dos venas y por ramas nerviosas, y su longitud es de 10-11 cm. Al pedículo principal se añaden dos pedículos accesorios: la rama acromial o arteria deltopectoral y la rama pectoral de la torácica lateral.

Técnica quirúrgica del colgajo musculocutáneo de pectoral mayor tubulizado

Trazado del colgajo (Fig. 3). La paleta cutánea se traza en paralelo a la línea acromioxifoidea de Ariyan y tiene de 7 a 8 cm de longitud. La parte baja se traza de forma que alcance la sección de la orofaringe. Por abajo no debe sobrepasar la 6.ª costilla ya que, más allá, la paleta cutánea se comporta como un colgajo aleatorio.

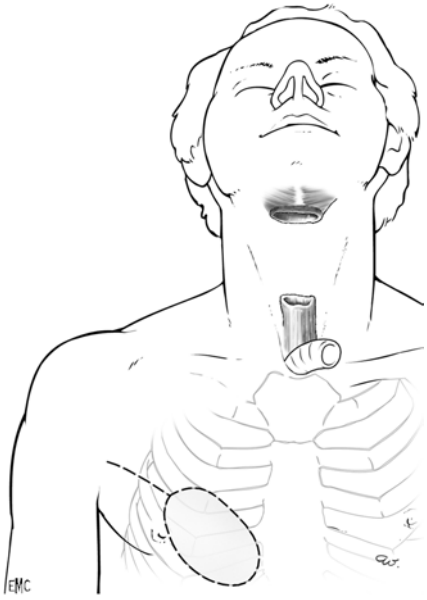

Figura 3. Trazado de la paleta cutánea del colgajo musculocutáneo de pectoral mayor.

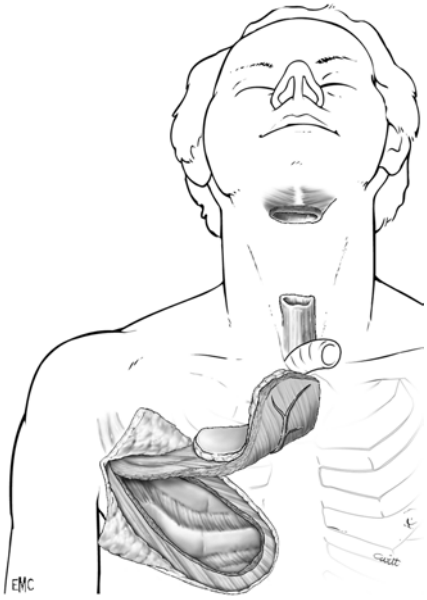

Figura 4. Levantamiento de la paleta miocutánea del colgajo musculocutáneo de pectoral mayor.

No es necesario realizar una incisión de prolongación hasta la clavícula, pero debe practicarse una prolongación que llegue hasta el hueco axilar, de forma que no impida la utilización de un posible colgajo deltopectoral asociado o posterior.

Incisión y levantamiento de la paleta (Fig. 4). La incisión interesa la piel y el tejido celular subcutáneo, más o menos grueso hasta el plano del músculo pectoral mayor.

Una vez que se llega al plano del pectoral mayor, se despegan de este músculo los bordes cutáneos situados por fuera y por dentro de la paleta, liberando así toda la cara superficial del pectoral mayor. Después se realiza lo siguiente:

- localización del borde inferior del pectoral mayor;
- disección de la cara profunda del pectoral mayor en su mitad inferior;
- liberación de las inserciones más inferiores del pectoral mayor;
- sección del músculo pectoral mayor a 2 cm del trazo del colgajo cutáneo, de forma que la paleta muscular

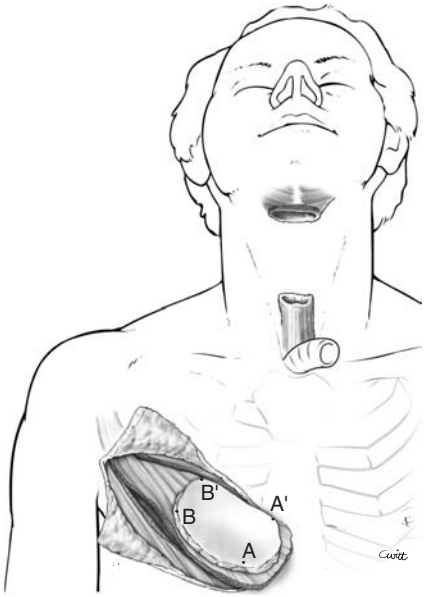

Figura 5. Colgajo musculocutáneo de pectoral mayor recolocado en posición para ser tubulizado.

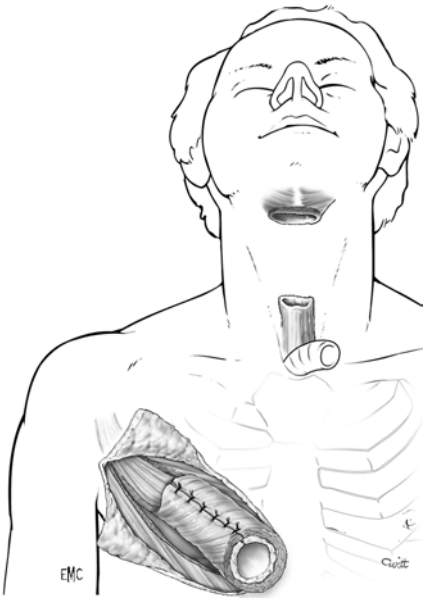

Figura 6. Colgajo musculocutáneo tubulizado para confeccionar el nuevo tubo digestivo.

sea netamente más ancha que la paleta cutánea. Esta sección se efectúa de abajo a arriba.

El colgajo musculocutáneo se levanta así de forma progresiva con el pedículo vascular en su cara profunda.

En la parte del tórax donde no existe paleta cutánea, se secciona el músculo pectoral mayor a 2 cm a cada lado del pedículo para crear un «manguito» de protección para el pedículo. Esta sección se efectúa hasta a 1 cm aproximadamente de la clavícula.

Confección del tubo «digestivo» (Fig. 5, 6). El colgajo se reaplica sobre el tórax.

La tubulización de la paleta miocutánea se realiza suturando A sobre A', ascendiendo después de forma progresiva la sutura hasta BB'.

La tubulización no ofrece dificultades, salvo cuando el panículo adiposo es grueso, en cuyo caso a veces la impide. La sutura se efectúa con puntos separados o continuos, con hilo de poliglactina de 00 e incluso con monofilamento de poliamida no reabsorbible.

Colocación del tubo miocutáneo en el cuello. Primero se pasa el tubo por debajo de la piel de la parte

Figura 7. El colgajo musculocutáneo de pectoral mayor tubulizado se sutura en el cuello. Cierre del tórax mediante el punto «Lejos - Cerca - Cerca - Lejos».

superior del tórax, y después por delante de la clavícula a través de un amplio túnel creado en la cara profunda de la piel de la región cervical inferior.

Anastomosis digestivas (Fig. 7). Después de colocar la SNG, la parte distal del colgajo (correspondiente a la zona AA') se sutura a la parte baja del embudo orofaríngeo, que debe estrecharse bastante para que su calibre se adapte al del túnel miocutáneo; después se realiza la sutura inferior correspondiente a la zona BB' con la boca esofágica.

Las suturas faringomiocutáneas y miocutaneoesofágicas se realizan con hilos de poliglactina de 00 con puntos separados, comenzando por la parte posterior de la sutura.

Cierre cutáneo en dos planos sobre dos drenajes de vacío después de fijar la tráquea a la piel con sutura no reabsorbible. La sutura torácica se realiza después de colocar dos drenajes, aproximando los bordes cutáneos de la zona donante mediante la técnica del denominado punto de Cabestan: «Lejos - Cerca - Cerca - Lejos». Con esta técnica de cierre, no es necesario emplear injertos de piel fina. Las cicatrices cutáneas cervicales y torácicas se recubren con apósitos hidrocoloides sin aplicar vendaje.

Evolución postoperatoria del colgajo tubulizado. Los cuidados postoperatorios suelen ser sencillos. La alimentación puede reanudarse hacia el 15.°-20.° día tras haber efectuado la «prueba con azul», siempre que se confirme la ausencia de separación digestiva. Si aparecen dehiscencias, se recomienda aplicar una compresión muy suave en la región cervical. Con el tiempo, suele observarse el estrechamiento de las suturas, obligando a dilataciones repetidas y muy cuidadosas. Con este tipo de cierre se consigue un tubo digestivo bastante estrecho, y también puede utilizarse el colgajo musculocutáneo (CMC) de pectoral mayor (PM), suturando la vertiente cutánea directamente a la aponeurosis prevertebral.

Colgajo musculocutáneo de pectoral mayor suturado en herradura

Esta técnica fue descrita por Fabian en 1988 [12] y la retomó Spriano en 2002 [13]. Para ello se utiliza un

Figura 8. Reconstrucción de la faringe utilizando un colgajo musculocutáneo en U, con sutura de la paleta cutánea por fuera. Cierre del tórax mediante el punto de aproximación «Lejos (1) - Cerca (2) - Cerca (3) - Lejos (4)».

colgajo musculocutáneo de pectoral mayor que se sutura en U directamente con la aponeurosis prevertebral por detrás, a la orofaringe por arriba y al esófago por debajo [19].

Trazado del colgajo. El trazado del colgajo, su levantamiento y su colocación son idénticos a los del colgajo tubulizado, teniendo en cuenta que el lado que se sutura por arriba debe ser 2 cm mayor que el otro lado, para que se adapte mejor al calibre orofaríngeo.

Sutura en el cuello (Fig. 8). La sutura se realiza sobre la aponeurosis prevertebral de cada lado, de forma que la paleta cutánea constituye una U. La sutura se efectúa en dos planos con poliglactina: un plano comprende la piel y la aponeurosis prevertebral, y después, en un segundo plano, se sutura el músculo pectoral mayor a las estructuras restantes de los músculos constrictores o a las aponeurosis vecinas.

Se practica en primer lugar la sutura lateral (AB) (Fig. 9), y después la sutura alta AA' con la orofaringe. Después de la segunda sutura lateral A'B', se finaliza con la sutura al esófago en la parte inferior, tras la colocación adecuada de la SNG. Algunos autores proponen, además, calibrar el tubo faríngeo con una sonda gruesa o un tubo de Montgomery ascendido en la orofaringe (Léon) [20].

Esta técnica es muy sencilla, rápida, y no expone a estenosis, como el colgajo tubulizado de pectoral mayor, por lo que la calidad de la deglución es mucho mejor que en la técnica de los colgajos cutáneos tubulizados, en los que el paciente debía contentarse por lo general con una alimentación triturada. Además, no expone a los riesgos de la cirugía de colgajos libres. Esta técnica, recientemente redifundida, debería tener un futuro prometedor.

Indicaciones del colgajo musculocutáneo de pectoral mayor

El colgajo tubulizado prácticamente no se utiliza debido al estrecho calibre del tubo digestivo que proporciona. En la actualidad, se prefiere el cierre en U, que es adecuado sobre todo para la difícil situación que plantean los «tres orificios». En estos casos, parece preferible aplazar la reparación de la faringe para un segundo tiempo y realizar el orostoma y el esofagostoma. La piel constituye por tanto la pared posterior del futuro tubo digestivo, cuyas paredes laterales y anteriores están constituidas por la paleta cutánea forrada con su músculo pectoral mayor que contiene el pedículo vascular.

Después de suturar el colgajo en U, se reconstruye el plano cutáneo, bien con un injerto de piel fina sobre la vertiente muscular del CMC, o bien mediante un segundo colgajo para rehacer este plano cutáneo. El colgajo deltopectoral, por su delgadez, es muy adecuado para la reconstitución de esta piel, lo que obliga, desde luego, a su conservación durante la confección del CMC de pectoral mayor.

Colgajo musculocutáneo de dorsal ancho [21, 22, 23]

El colgajo musculocutáneo de dorsal ancho se puede emplear también para reparar el tracto faringoesofágico después de la faringolaringectomía total circular, tanto tubulizado (Fig. 10), como suturado en U. Al ser mas largo que el colgajo de pectoral mayor, resulta muy útil cuando el cuello es longilíneo o cuando la exéresis llega

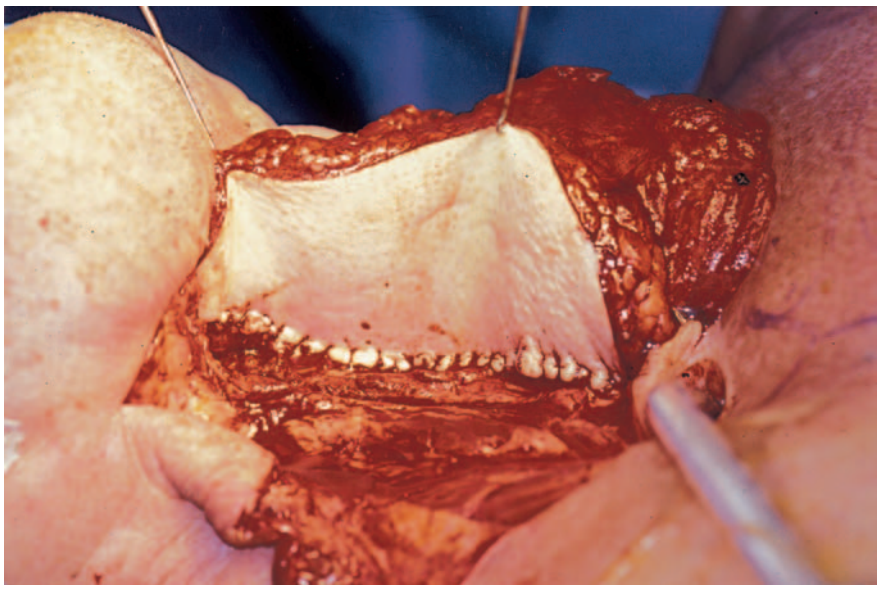

Figura 9. Colgajo musculocutáneo de dorsal ancho en U tras una faringolaringectomía total circular de rescate.

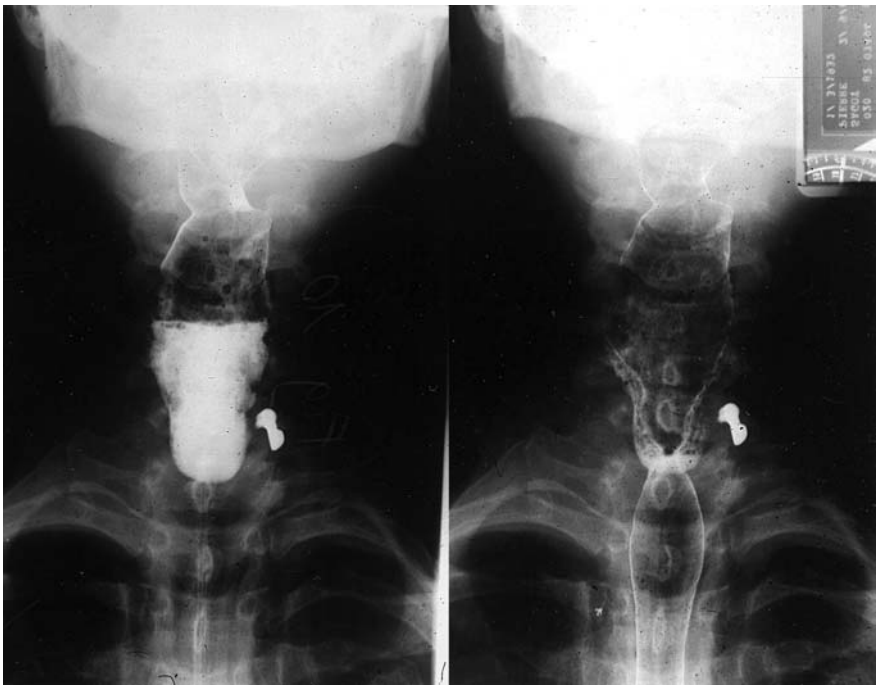

Figura 10. Tránsito baritado después de la reparación hipofaríngea con colgajo musculocutáneo de dorsal ancho.

hasta muy arriba. Asimismo, se prefiere en la mujer. Sin embargo, la longitud de su pedículo lo hace más frágil que el colgajo de pectoral mayor.

Colgajo libre antebraquial radial o colgajo chino tubulizado

Fue descrito por Yang en 1979 [14], de ahí su nombre común, y se difundió en Francia por el equipo marsellés de Pech [15].

Es un colgajo libre fasciocutáneo cuyo pedículo está constituido por la arteria radial y la vena cefálica [24].

Se trata de un colgajo de flujo vascular lento. Es fino, flexible y muy fiable.

Antes de su confección, es necesario realizar la prueba de Allen [25] para asegurar la irrigación por la arteria cubital.

Técnica del colgajo antebraquial tubulizado [15, 26, 27]

Diseño del colgajo

La paleta cutánea es rectangular, y centrada en la arteria radial, previamente localizada con Doppler. Su longitud es, por término medio, de 10 cm y su anchura es de 10 cm en la parte alta y 8 cm en la parte baja. Para evitar que la cicatriz dificulte la flexión radial, la incisión distal de la paleta cutánea debe situarse como mínimo a 1 cm proximal a la interlínea de la muñeca.

Fases quirúrgicas del levantamiento del colgajo

Las fases quirúrgicas se descomponen de la siguiente forma:

- incisión del borde radial (o lateral), que comprende la piel, el tejido celular subcutáneo y la fascia;
- despegamiento cutaneoaponeurótico, teniendo la precaución de pasar por debajo de la arteria radial en el valle entre el supinador largo y el palmar mayor;
- incisión distal: debe ser muy superficial mientras no se hayan localizado las ramas sensitivas del nervio radial y la vena cefálica;
- disección cuidadosa con tijeras para aislar las ramas del nervio (por lo general dos o tres) y la vena;
- ligadura y sección de la vena cefálica en su parte baja;

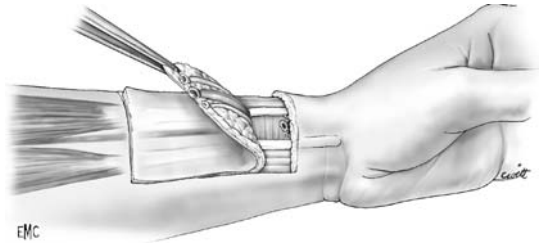

Figura 11. Levantamiento de la paleta cutánea antebraquial tras la ligadura de la arteria radial y de las venas satélites.

- disección por encima de las ramas del nervio para despegar el colgajo;
- vía de acceso de la arteria radial: en un plano más profundo, se procede a la disección entre el tendón del braquiorradial y el flexor radial del carpo a nivel del canal del pulso: se accede a la arteria y a las dos venas, que se ligan y se seccionan (Fig. 11);
- incisión cubital (o medial);
- disección en el plano situado inmediatamente por debajo de la fascia y despegamiento del colgajo de los tendones y de los músculos flexor radial del carpo y palmar largo. Se debe respetar el perimisio de los tendones para la toma posterior de injertos;
- despegamiento de la paleta cutánea de abajo a arriba, continuando la disección por debajo de la fascia y la disección en la superficie del nervio radial hasta que éste se insinúa por detrás del músculo braquiorradial;
- continuación del despegamiento del borde cubital hasta la zona medial al flexor radial del carpo, que llega al tabique intermuscular. La arteria radial se diseca progresivamente en el intersticio separando los dos músculos, lo que exige coagular numerosas ramas menores destinadas al músculo. De esta forma, la arteria se levanta junto con el componente cutáneo;
- incisión proximal limitada a la piel, que permite separar la paleta cutánea;
- incisión de la paleta cutánea en la cara anterior del antebrazo, en el pliegue del codo y despegamiento de los bordes dejando un manguito adiposo alrededor de la red venosa;

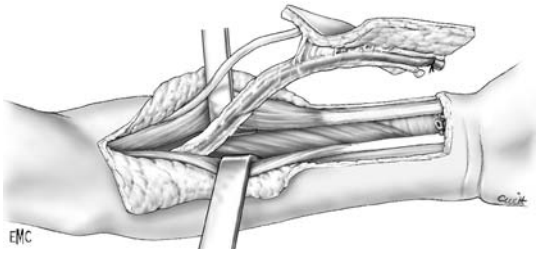

Figura 12. Terminación del levantamiento del colgajo y de la disección del pedículo radial.

- disección de este manguito adiposo del plano muscular: músculo braquiorradial y músculo flexor radial del carpo;
- disección hacia arriba de la arteria radial después de haber separado los dos músculos, teniendo cuidado con la rama sensitiva del nervio radial;
- la disección de la arteria y de la vena se continúa hacia arriba según la longitud necesaria del pedículo (Fig. 12, 13).

Si la red venosa superficial es de mala calidad, es preciso continuar la disección hasta el origen de la radial, ya que, a este nivel, se encuentra la vena comunicante del codo que anastomosa las redes superficiales y profundas.

Tubulización del colgajo en la cara anterior del antebrazo

La sutura se efectúa en dos planos: el plano cutáneo profundo con puntos separados evertidos anudados en la luz y el plano superficial aponeurótico mediante una sutura continua.

Liberación del colgajo

La liberación del colgajo se efectúa después de la sección más alta posible de la arteria radial y de las venas.

Microanastomosis vasculares

En general, se utiliza la arteria facial.

La sutura arterial terminoterminal se realiza mediante puntos separados con hilo de 9/0.

En lo que respecta a las anastomosis venosas, se suelen conectar directamente a la vena yugular interna de forma terminolateral y, por seguridad, se practica una segunda anastomosis terminoterminal con el tronco venoso de Faraboeuf.

Suturas digestivas

Después de la colocación de la SNE a través del injerto radial tubular, se realiza la sutura alta faringocutánea y después la sutura baja cutaneoesofágica. Ambas suturas digestivas se hacen mediante puntos separados con poliglactina de 3/0 o 2/0, con la precaución de comenzar siempre por el borde posterior.

Colocación de un injerto

Sobre la zona donante del antebrazo se coloca un injerto de piel delgada, se efectúa la sutura cutánea y se coloca un vendaje bien aplicado para favorecer que prenda el injerto.

Cuidados postoperatorios

Los cuidados suelen ser sencillos. La vitalidad del colgajo se intenta vigilar mediante un fibronasoscopio, pero a veces no es fácil. La reanudación progresiva de la alimentación por vía oral se autoriza si la primera prueba con azul, efectuada el 15.° día, descarta la existencia de una fístula.

Ventajas de esta técnica

Sus ventajas son:

- gran fiabilidad, debido a la buena vascularización;
- la delgadez de la piel, que permite una tubulización fácil y efectuar correctamente las suturas digestivas altas y bajas;
- la supresión de la fase abdominal, cuyos inconvenientes y riesgos son bien conocidos.

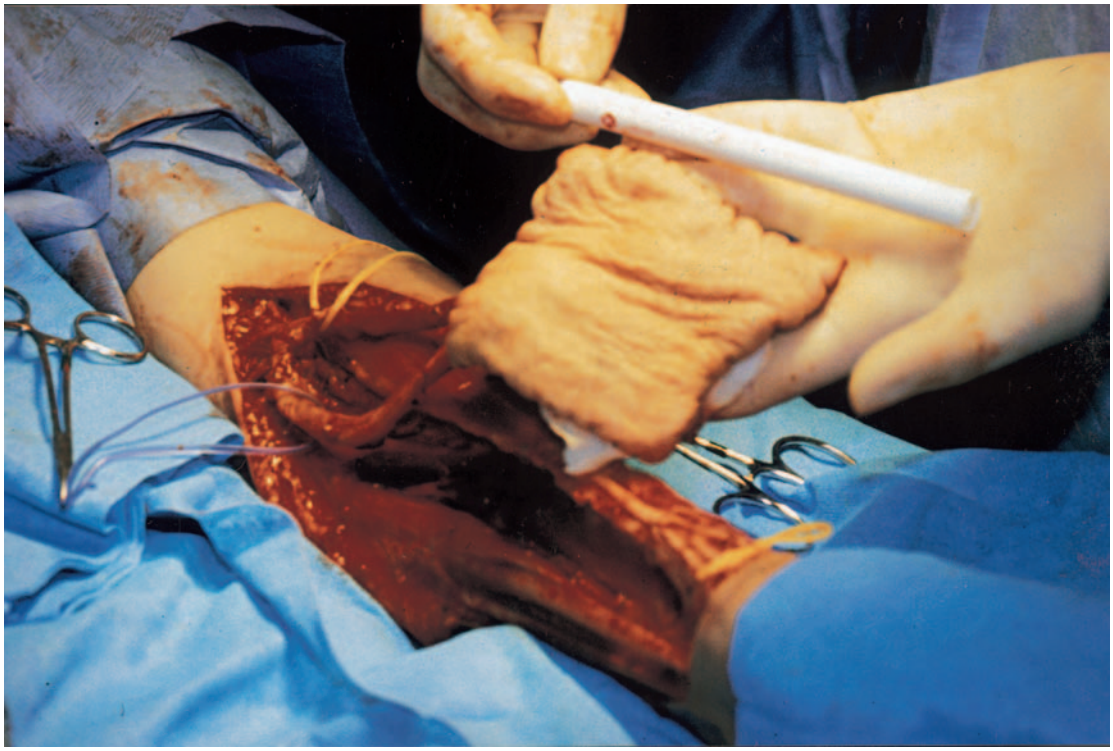

Figura 13. Colgajo antebraquial, levantamiento y disección del pedículo.

Inconvenientes de esta intervención

Sus inconvenientes son:
- la duración de la intervención, que requiere la participación de un doble equipo quirúrgico, con un cirujano microvascular;
- las secuelas desagradables a nivel del antebrazo [28];
- el riesgo de estenosis a nivel de las suturas alta y baja [29, 30]. Para paliar esta posibilidad, Bootz [31] propone suturar el colgajo antebraquial según la técnica en U.

Gastroplastia

Gastroplastia pediculada sin toracotomía [32-35]

Es una plastia isoperistáltica del estómago, que asciende al cuello. Para que pueda pasarse por el mediastino posterior es esencial tubulizarlo.

La técnica más utilizada es la plastia gástrica pediculada o *gastric pull up* de los autores anglosajones. Esta técnica de reparación hipofaríngea deriva de la que se empleaba en cirugía digestiva para reparar las lesiones esofágicas aisladas, en las que se anastomosaba el estómago a la parte baja del cuello (Akiyama).

La reconstrucción del esófago y de la hipofaringe es más delicada, debido a la longitud que se debe reconstruir, lo que explica las necrosis isquémicas del segmento distal del estómago y como consecuencia las fístulas. Además, la transferencia del estómago al cuello no es fisiológica: se suprime el esfínter esofágico, lo que conlleva un reflujo gastroesofágico.

Fase abdominal

1.ª fase: gastrólisis. Se divide en:
- incisión media supra e infraumbilical con resección del apéndice xifoides;
- exploración de la cavidad abdominal;
- sección del ligamento gastrocólico, con la conservación cuidadosa del pedículo gastroepiploico derecho que vasculariza la curvatura mayor del estómago. Los vasos gástricos cortos y el pedículo gastroepiploico izquierdo se seccionan dejando el bazo en su posición;
- liberación de la curvatura menor del estómago y sección del epiplón menor;
- sección del pedículo coronario estomáquico con vaciamiento ganglionar.

El pedículo pilórico puede seccionarse para ascender mejor el tubo gástrico.

El esófago abdominal se libera y se seccionan los nervios vagos.

2.ªfase: tubulización gástrica (Fig. 14, 15). Es necesaria para permitir el ascenso del estómago hasta el cuello a través del mediastino posterior. Se realiza con pinzas mecánicas GIA.

La primera aplicación de la pinza mecánica comienza en la unión de los vasos horizontales y verticales de la curvatura menor. Las pinzas se aplican de forma progresiva hasta el vértice de la curvatura mayor.

Paralelamente, se realiza el vaciamiento ganglionar coronario estomáquico.

De forma sistemática, se realiza una piloroplastia baja extramucosa.

La realización de un despegamiento duodenopancreático facilita el ascenso del tubo gástrico.

3.ª fase: disección del esófago. Esta disección se realiza por vía transhiatal después de seccionar el pilar derecho del diafragma. La disección se hace bajo control visual desde la parte inferior.

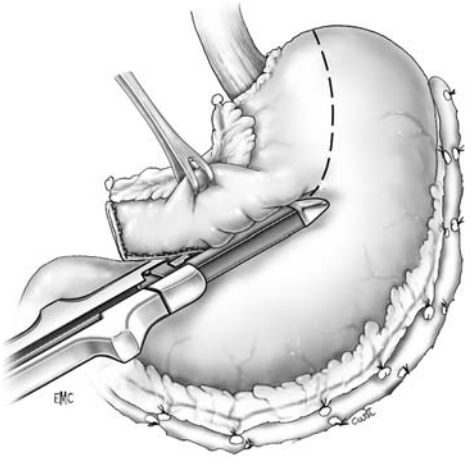

Figura 14. Inicio de la tubulización del estómago con la pinza mecánica.

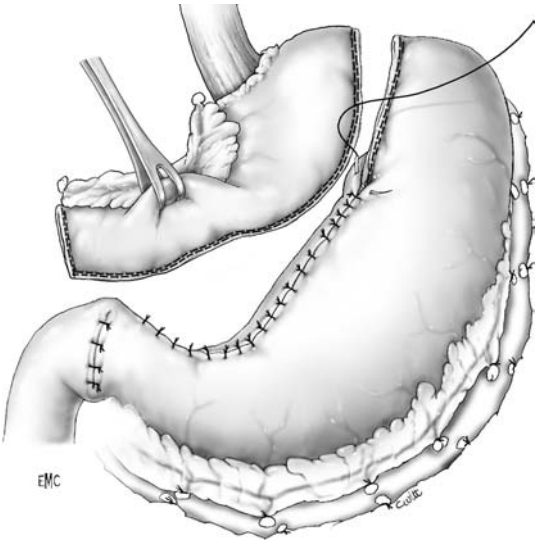

Figura 15. Tubulización del estómago una vez finalizada. Piloroplastia.

La disección mediastínica se hace por delante a lo largo del pericardio, lateralmente a lo largo de las pleuras y por detrás a lo largo de la aorta.

Los dedos que liberan el esófago deben mantenerse en contacto con él, sobre todo en el lado derecho para pasar entre el esófago y la vena ácigos.

La disección del esófago cervical y torácico superior se realiza por vía cervical, a partir de la liberación de la boca esofágica, de arriba abajo, hasta unirse con la disección practicada por vía inferior.

La pieza de esofagofaringolaringectomía total se extrae por arriba.

4.ª fase: paso del tubo gástrico por el mediastino (Fig. 16). La gastroplastia se asciende con un tubo de Celerier: el vértice de la plastia gástrica se fija al interior del tubo y queda toda ella recubierta por la falda del tubo. De esta forma, se asciende hasta el cuello a través del mediastino posterior, procurando evitar cualquier tensión.

5.ª fase: sutura gastrofaríngea. Se efectúa mediante puntos separados extramucosos con poliglactina de 00 después de haber colocado la sonda nasoesofágica.

6.ª fase: cierre. El cierre cervical se realiza en dos planos sobre drenajes de vacío, después de fijar la tráquea con hilo no reabsorbible.

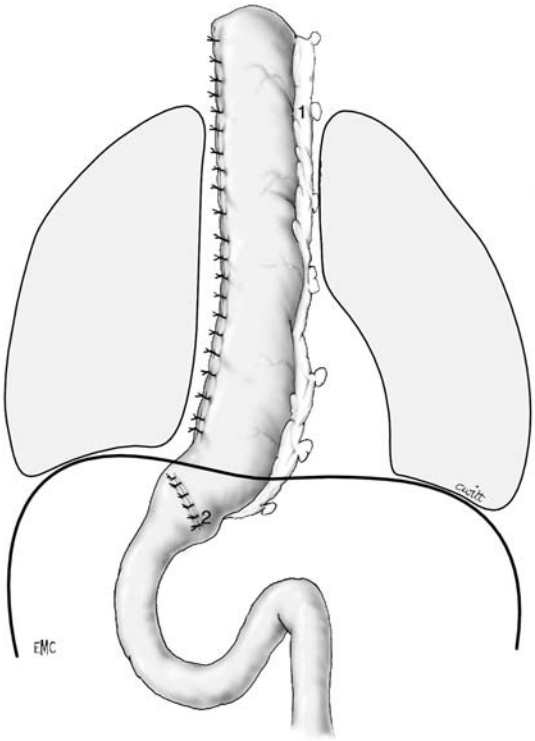

Figura 16. Ascenso del tubo gástrico en el mediastino posterior. 1. pedículo gastroepiploico derecho; 2. piloroplastia.

El cierre abdominal se hace por planos.

Los autores de este artículo ya no practican la yeyunostomía sistemática debido a las complicaciones propias de esta intervención, sobre todo el vólvulo de intestino delgado alrededor de la yeyunostomía.

En caso de lesión pleural, se coloca un drenaje de la cavidad pleural, y se comprueba su correcta posición mediante una radiografía de tórax.

Coloplastia mediante plastia cólica pediculada [36]

Se pueden realizar tres tipos de plastia cólica:

- la ileocoloplastia derecha isoperistáltica;
- la coloplastia transversal, que puede ser iso o anisoperistáltica, según se conserve el pedículo cólico superior derecho o izquierdo;
- la coloplastia izquierda.

De los tres tipos de coloplastia, es preferible la ileocoloplastia derecha ya que, en caso de fracaso o de dificultad, permite practicar una coloplastia izquierda, mientras que a la inversa no es posible.

La técnica de la ileocoloplastia derecha se desarrolla del siguiente modo (Fig. 17):

- incisión, que corresponde a una laparotomía media supra e infraumbilical;
- exploración de la cavidad abdominal;
- despegamiento colonoepiploico;
- liberación del colon derecho y del colon transverso;
- sección del íleon a 30 cm de la válvula ileocecal de Bauhin;
- sección del colon transverso en su parte media;
- evaluación de la vascularización ileocólica por transiluminación;
- pinzamiento del pedículo ileocecoapendicular y de la arcada de Riolan para asegurar la correcta vascularización de la plastia a partir del pedículo cólico superior derecho, que suele ser de mayor calibre que el pedículo cólico superior izquierdo;
- sección de los pedículos entre las ligaduras;

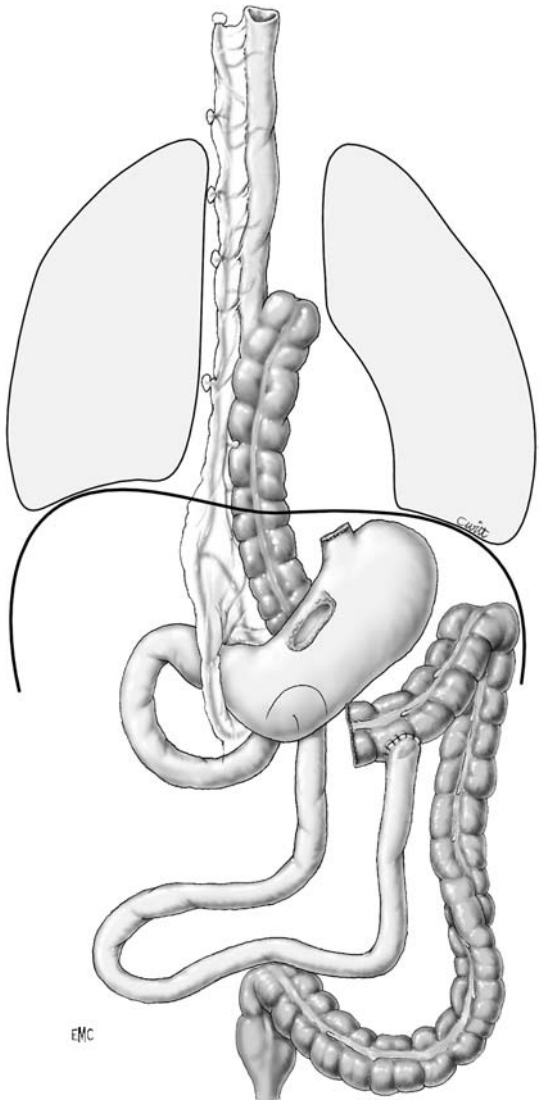

Figura 17. Montaje de la ileocoloplastia derecha después de una esofagectomía y faringolaringectomía total circular (FLTC).

- ascensión del ileocolon derecho en el mediastino posterior en posición isoperistáltica con un tubo de Celerier;
- anastomosis inferior terminolateral de la plastia realizada entre el colon transverso y la cara posterior del estómago;
- restablecimiento de la continuidad digestiva mediante una anastomosis ileotransversa;
- sutura cervical del íleon con la faringe.

Una de las ventajas de esta técnica es la conservación de la válvula de Bauhin.

Las coloplastias son técnicas más complejas que las gastroplastias, lo que explica que la morbilidad y la mortalidad sean más elevadas [37].

Los cuidados postoperatorios de las coloplastias y del *gastric pull up* deben realizarse en una unidad de cuidados intensivos especializada en cirugía digestiva. La alimentación por sonda nasoesofágica o a través de la yeyunostomía debe iniciarse después de la reanudación del tránsito intestinal. En cuanto a la alimentación oral, sólo se plantea a partir del 18.° día después de comprobar que no existe fístula.

Trasplante libre de yeyuno

Es una excelente técnica de reparación cuando existe pérdida de sustancia circular de la hipofaringe. Este segmento digestivo permite suturas extramucosas y

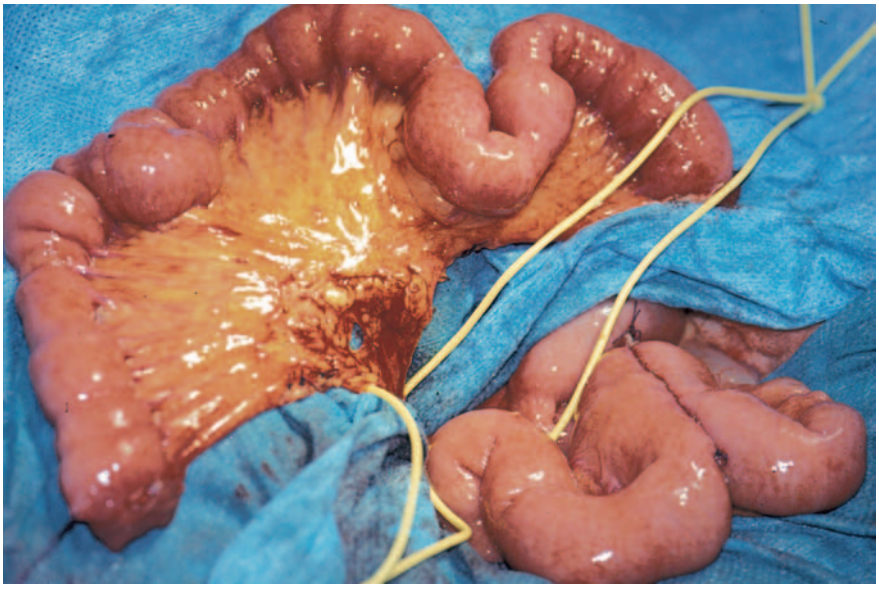

Figura 18. Extracción de la tercera asa yeyunal.

posee un peristaltismo y una secreción que facilitan la progresión del bolo alimenticio, pero necesita un tiempo abdominal y técnicas de microcirugía.

Técnica quirúrgica [18, 38, 39]

Extracción del yeyuno

La extracción se realiza mediante una incisión media supra e infraumbilical

Antes de extraerlo, se realiza la exploración de la cavidad peritoneal: examen del hígado, búsqueda de metástasis y de ascitis.

La 3.ª asa del yeyuno se busca en la fosa lumbar izquierda. Su vértice se localiza a 50-70 cm del ángulo duodenoyeyunal.

Se diseca una longitud de yeyuno de 20-25 cm, y se visualiza el pedículo del trasplante y su arcada bordeante mediante transiluminación con una lámpara cialítica.

Se practica una disección muy cuidadosa del pedículo vascular del trasplante, sobre todo de la vena, cuya pared es fina.

La arteria y la vena yeyunales se aíslan con lazos de silicona.

La localización del sentido del peristaltismo se efectúa con un hilo.

El mesenterio se secciona entre ligaduras. Si es grueso, es necesario adelgazarlo en cada cara; existe un plano de despegamiento entre el tejido adiposo y los vasos yeyunales. Este despegamiento se realiza desde la profundidad hacia la periferia.

Después, se efectúa la sección del asa yeyunal. El restablecimiento de la continuidad digestiva en el abdomen se consigue mediante una anastomosis yeyunoyeyunal practicada manualmente o con pinzas mecánicas: pinza GIA 60 y terminalización de la anastomosis mediante la aplicación de la pinza TA 55 (Fig. 18).

Preparación de los vasos en el cuello

Esta preparación se favorece en gran medida por la fase ganglionar. Es indispensable disponer de una yugular interna con un tronco de Faraboeuf. La carótida externa se diseca, así como sus diferentes ramas.

Liberación de los vasos yeyunales

La liberación se realiza después de la preparación de los vasos del cuello y tras la inyección de una dosis de enoxaparina 10 minutos antes. Durante el período de isquemia, se aconseja enfriar el injerto yeyunal mediante la aplicación local de hielo contenido en una bolsa estéril. Otros autores aconsejan la perfusión de suero a 4 °C en la luz intestinal.

Suturas vasculares

La revascularización del injerto comienza por la anastomosis venosa; la vena yeyunal se anastomosa de forma terminolateral a la vena yugular interna o de forma terminoterminal al tronco venoso de Faraboeuf. La sutura se practica con hilo de nailon de 9/0 o 10/0 con microscopio quirúrgico, aunque algunos autores prefieren las gafas-lupa. Una vez efectuada, la anastomosis venosa se despinza de inmediato.

La rama de la arteria carótida externa prevista para la revascularización se pinza y a continuación se secciona. Después de haber irrigado con suero heparinizado, se realiza la anastomosis terminoterminal de la arteria yeyunal mediante puntos separados de nailon de 9/0; la sutura vascular se debe hacer de dentro a fuera para estar seguros de incluir la íntima. Se efectúa entonces el despinzamiento arterial, que se manifiesta por la reaparición rápida del color rosado del injerto y la reanudación del peristaltismo y de la secreción intestinal, apreciándose los latidos arteriales en el mesenterio.

Anastomosis digestivas (Fig. 19)

La sonda de alimentación se coloca a través del tubo yeyunal después de haber tenido la precaución de respetar el sentido del peristaltismo intestinal, y se realiza la sutura después de tallar en bisel el yeyuno para que su calibre se adapte a la hendidura faríngea superior. Se comienza con la sutura de la pared posterior de la orofaringe a la pared posterior del yeyuno, preferiblemente con puntos extramucosos cercanos, y a continuación se sutura de fuera a dentro la pared anterior.

Después de disminuir el tamaño del yeyuno para que sea estrictamente rectilíneo, sin curvas, se realiza la sutura inferior entre el yeyuno y el esófago (Fig. 20). En la actualidad, con la utilización de la pinza automática, esta reducción yeyunal se hace mucho más rápido.

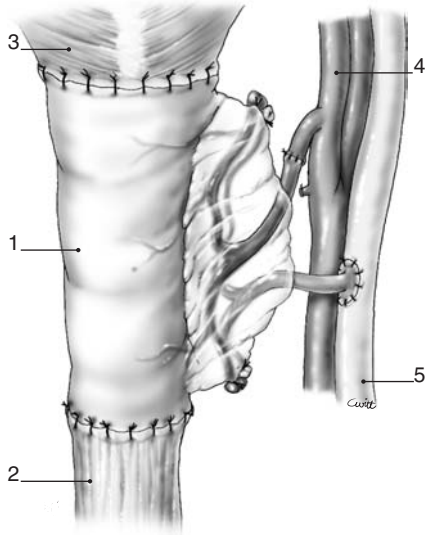

Figura 19. Yeyuno anastomosado por arriba a la orofaringe y por abajo al esófago después de haber realizado las microanastomosis vasculares. 1. yeyuno; 2. esófago; 3. orofaringe; 4. carótida externa; 5. yugular interna.

Mesenterio

El mesenterio se fija con varios puntos a las estructuras vecinas, de forma que no emigre en posición de declive y que recubra bien el injerto yeyunal y el eje carotídeo.

Piel

Tras la irrigación de la herida operatoria con suero y antiséptico yodado, y después de la fijación de la tráquea a la piel, se procede al cierre cutáneo en dos planos sobre drenajes de vacío bilaterales.

Abdomen

El abdomen se cierra durante la fase de las suturas digestivas en el cuello, después de practicar una peritonización cuidadosa de cada hoja del mesenterio. La pared abdominal se sutura por planos y no es preciso colocar drenajes.

Condiciones de realización

Esta intervención requiere la participación simultánea de dos equipos: mientras uno se ocupa de la fase de exéresis oncológica cervical, el otro se encarga del obtener el injerto yeyunal. Esta técnica necesita por tanto recurrir a un cirujano digestivo y a un microcirujano experimentado que realice las anastomosis vasculares en el cuello. Conviene recordar que en los vasos de los pacientes con un carcinoma hipofaríngeo se localizan a menudo placas de ateroma, favorecidas aún más por la posible radioterapia inicial. Cualquier microanastomosis dudosa debe repetirse de inmediato. La exploración con Doppler preoperatorio puede ser útil en algunos casos difíciles, así como la vigilancia de la oxigenación del injerto mediante sondas especiales [40].

Postoperatorio

Durante las primeras 48 horas, se vigila minuciosamente al enfermo y se administra una cobertura antibiótica. Los anticoagulantes se mantienen por vía transcutánea durante 15-20 días. El tránsito intestinal, aunque se trate de una intervención abdominal simple, se efectúa entre el 3.er y el 5.° día. La alimentación se hace por vía intravenosa hasta la reanudación del tránsito y después mediante una sonda nasoesofágica.

La vigilancia clínica comprende la exploración cervical y la vigilancia de la cantidad de líquido en los drenajes. En cuanto a la vigilancia del yeyuno, puede hacerse con un fibronasoscopio, pero la abundancia de secreciones digestivas dificulta considerablemente esta exploración. La exploración con Doppler permite vigilar las anastomosis.

Hacia el 9.°-10.° día, si el estado cervical es satisfactorio, se realiza una prueba con azul de metileno para asegurar la ausencia de fístula. También se puede hacer un tránsito con contraste hidrosoluble que permite visualizar el injerto yeyunal [41] y estudiar las anastomosis superior e inferior (Fig. 21). La reanudación de la alimentación por vía oral se hace alrededor del 9.°-10.° día, permitiendo entonces la retirada de la sonda nasoesofágica.

La radioterapia postoperatoria puede iniciarse a partir de la 4.ª semana tras la intervención.

Ventajas e inconvenientes

La principal ventaja del injerto yeyunal libre es la calidad de la deglución que consigue [42, 43], ya que es un trasplante digestivo con movimientos peristálticos y lubricado por secreciones digestivas. Los cuidados son por lo general muy sencillos y la tasa de fracaso es muy

Figura 20. Colgajo libre de yeyuno después de su anastomosis al cuello.

Figura 21. Tránsito con contraste hidrosoluble después de un trasplante libre de yeyuno.

baja en manos de cirujanos experimentados [44, 45, 46]. Además, se puede administrar la radioterapia postoperatoria dentro de los plazos normales.

Los inconvenientes son:

- la necesidad de disponer de un cirujano experto en esta técnica, lo que hace difícil su realización no programada cuando se encuentra de forma intraoperatoria un tumor más extenso de lo previsto;
- la pésima calidad de la voz [42, 47].

Variante: trasplante libre de yeyuno en U (Fig. 22)

Esta variante, descrita por Germain [48], resulta útil cuando la exéresis es muy alta, lo que conlleva una gran diferencia entre los diámetros orofaríngeo y yeyunal y expone a reflujos masivos por la nariz. Desde el punto de vista práctico, se utiliza un segmento yeyunal de 25 cm de longitud que se dobla en U antes de ser aplicado sobre el borde antimesentérico. A continuación, se efectúa la anastomosis laterolateral con una pinza mecánica GIA 80:

- el orificio ancho proximal del trasplante se dirige hacia la orofaringe, con la cual se sutura;
- El vértice de la U se incide en el borde antimesentérico, lo que permite realizar la sutura con el esófago después de haber colocado la sonda de alimentación.

Esofagoplastia total con trasplante libre de yeyuno bipediculado [49]

El trasplante libre de yeyuno, incluidos sus dos pedículos vasculares, puede resolver situaciones consideradas imposibles cuando, tras la resección circular de

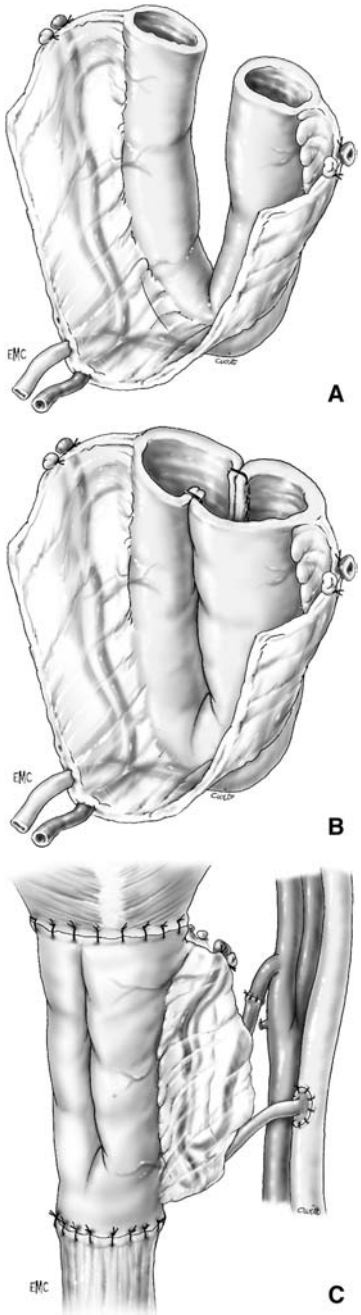

Figura 22. Colgajo libre de yeyuno en U.
A. Plicatura en U del yeyuno.
B. Sección y anastomosis laterolateral.
C. Anastomosis con la faringe y el esófago tras las microanastomosis vasculares.

la hipofaringe y de la totalidad del esófago, sea imposible utilizar el estómago, el colon derecho o el colon izquierdo como plastia pediculada:

- se extrae un trasplante largo de yeyuno con dos pedículos vasculares (60 cm de longitud);
- se secciona el mesenterio entre los dos pedículos para alargar el trasplante;
- se localiza el sentido del peristaltismo;
- se efectúa el paso pretorácico subcutáneo del trasplante;
- el pedículo yeyunal superior se revascularíza sobre los vasos cervicales en el lado izquierdo;
- el pedículo yeyunal inferior se revascularíza sobre los vasos torácicos internos izquierdos;
- la parte proximal del trasplante de yeyuno se anastomosa por arriba a la faringe, y la parte distal se sutura al muñón gástrico residual.

Trasplante libre gastroepiploico y trasplante cólico libre

El trasplante libre gastroepiploico se adapta bien para la reconstrucción faringoesofágica cuando es necesario reconstruir un conducto y rellenar la pérdida de sustancia. Este trasplante se extrae con los vasos gastroepiploicos derechos, que tienen un pedículo muy largo (30 cm de media), lo que permite la revascularización a distancia del cuello, sobre los vasos axilares, cuando los vasos cervicales sean inutilizables debido a la radioterapia. La parte gástrica proximal puede reconstruir la región orofaríngea, mientras que la parte distal puede modelarse en forma de tubo para reconstruir la hipofaringe y el esófago cervical.

El epiplón mayor se utiliza para rellenar los espacios muertos y proteger el eje carotídeo.

En especial, cuando la piel cervical debe sacrificarse por la existencia de radiodermitis, infección o recidiva tumoral, se utiliza el omento para recubrir la reconstrucción esofágica. El omento se cubre con un injerto de piel en la misma sesión quirúrgica.

En cuanto al trasplante cólico libre, su empleo está poco extendido [50].

Otras técnicas

Se han descrito otras técnicas de colgajos libres, como el colgajo libre de músculo recto mayor del abdomen propuesto por Nakatsuka [51].

■ Reconstrucción faringoesofágica en tejido irradiado

Todas las series que estudian las reparaciones efectuadas tras la faringolaringectomía total circular incluyen algunos casos de intervenciones practicadas después del fracaso de la radioterapia (28 intervenciones de rescate sobre 71 reparaciones con yeyuno en el Institut Gustave-Roussy [IGR]) [44]. Los pacientes deben seleccionarse desde el punto de vista oncológico y general. En el primer aspecto, se puede plantear la intervención ante la existencia de recidiva local sin adenopatía evidente, pero si existe una recidiva ganglionar considerable, la indicación es discutible, ya que el pronóstico es muy desfavorable. En el plano general, el paciente debe estar en condiciones de soportar un postoperatorio largo. Además, si se ha planeado utilizar un colgajo libre, el estado vascular debe ser aceptable. Se prefiere, en este caso, el colgajo libre de yeyuno.

Sin embargo, antes de practicar dicha intervención, como siempre, debe informarse al paciente de los riesgos a los que se expone.

Si no se puede realizar la técnica del colgajo libre, se puede recurrir al CMC en U, o bien a la técnica de la gastrólisis.

En las intervenciones de rescate tras el fracaso de la radioterapia, puede ser necesario sacrificar la piel cervical de mala calidad y cerrar la pérdida de sustancia cutánea con un colgajo musculocutáneo de pectoral mayor o un colgajo deltopectoral.

■ Elección de la técnica de reconstrucción

Los cánceres de la hipofaringe son bastante frecuentes en algunos países. Así, Francia ostenta el récord mundial de frecuencia de los cánceres del seno piriforme: en 1995, se registraron 2.779 cánceres de hipofaringe en varones y 92 casos en mujeres, con una mayor incidencia en los departamentos de Calvados y Bas-Rhin. Hasta fechas recientes, el tratamiento convencional de los cánceres del seno piriforme era la cirugía de exéresis, asociada al vaciamiento ganglionar y seguida de radioterapia. En la actualidad, se suele proponer de entrada la quimioterapia. En función de la extensión y la topografía del cáncer, la exéresis consiste en una cirugía parcial o bien en una del tipo de la faringolaringectomía total, e incluso una cirugía más amplia del tipo de la faringolaringectomía total circular que puede, en algunos casos, asociarse a esofagectomía. A título informativo, ya que la casuística de estas intervenciones no es bien conocida en Francia, en el Institut Gustave-Roussy se han realizado 278 intervenciones por cánceres de hipofaringe entre 1991 y 1994, con la distribución que figura en el Cuadro I.

Cuadro 1.
Intervenciones practicadas en el Institut Gustave-Roussy entre 1991 y1994 en 278 cánceres hipofaríngeos.

Hemifaringolaringectomía	30 (10,79%)
Faringectomía posterior o externa	14 (5%)
Faringolaringectomía total	167 (60%)
Faringolaringectomía total circular	64 (23%)
Faringolaringectomía total circular + esofagectomía	3 (1%)

Cuadro 2.
Tipos de reconstrucción faringoesofágica empleados en 235 casos de faringolaringectomía total circular según Gettec [52]

Colgajo deltopectoral (CDP)	28: 12%
Colgajo musculocutáneo de pectoral mayor	57
Colgajo musculocutáneo de dorsal ancho	18
Colgajo libre de yeyuno	42:18%
Gastric Pull Up	25
Coloplastia	33
Otras	19
Sin reparación	13

En caso de exéresis circular, la reparación ideal debe obedecer a diversos criterios: la menor mortalidad y morbilidad posibles, la hospitalización más corta, la mejor deglución, la voz más aceptable y la mayor facilidad de realización.

Ninguno de los procedimientos de reparación responde a todos los criterios. A menudo, en un mismo equipo se han utilizado sucesivamente varias técnicas de reparación. Un estudio de Gettec [52], publicado con ocasión del Congreso Internacional de Otorrinolaringología de Sydney en 1994 sobre 235 faringolaringectomías totales circulares, practicadas desde 1975 a 1991, presenta los procedimientos de reparación utilizados en varios centros franceses (Cuadro II).

Elección de la técnica de reparación

En la actualidad, ha disminuido la utilización del colgajo deltopectoral y del colgajo miocutáneo tubulizado, debido a los numerosos problemas de cicatrización observados y a la mediocre calidad de la deglución. Estos colgajos eran muy fáciles y rápidos de realizar y poco traumatizantes. Sin embargo, el colgajo miocutáneo en U redescrito por Spriano [13] atraviesa un momento de nueva popularidad (Morshed) [19].

En caso de exéresis asociada del esófago, requerida por una extensión baja o una segunda localización, la

Cuadro 3.
Ventajas e inconvenientes principales del colgajo libre de yeyuno y del colgajo libre antebraquial.

	Ventajas	Inconvenientes
Trasplante libre de yeyuno	- Postoperatorio simple - Deglución de excelente calidad - Hospitalización 15 d	- Fase abdominal - Mala calidad de la voz
Trasplante libre antebraquial	- Postoperatorio más prolongado - Deglución ± - Hospitalización 20 d	- Cicatriz en el antebrazo - Fístula frecuente (Nakatsuka)

Cuadro 4.
Ventajas e inconvenientes de las diferentes técnicas de reparación según la experiencia de los autores.

	Mortalidad	Inconveniente	Reanudación de la deglución	Calidad de la deglución	Voz
CMC de PM tubulizado	-	Fístula frecuente Estenosis	20 d	Mediocre	Mediocre
CMC de PM en U	-	Fístula frecuente	20 d	Buena	Mediocre
Colgajo antebraquial	0,5-1%	Fístula Estenosis	18 d	Mediocre	Mediocre
Colgajo libre de yeyuno	2%	Fase abdominal	10 d	Excelente	Mala
Pull up gástrico	7%	Fase abdominal Esofagectomía	14 d	Excelente	Buena
Coloplastia	20%	-	14 d	Buena	Mediocre

CMC: colgajo musculocutáneo; PM: pectoral mayor.

elección de la reparación se hace entre la plastia gástrica tubulizada o *«Gastric Pull Up»* y la coloplastia. Ambas técnicas son laboriosas, aunque la esofagectomía se realice con el tórax cerrado. La mortalidad no es despreciable, pero disminuye con la experiencia de los equipos quirúrgicos. En el *Gastric Pull Up, la tasa de mortalidad es del* 11% para Harrison en 101 casos [37], y del 15% para Surkin [53]. Para Lam [54, 55], ha pasado del 31% antes de 1981, al 4,5% entre 1985 y 1987. En las coloplastias, la mortalidad es mayor todavía, pero disminuye con la experiencia del equipo [56]; para Elias [36] la mortalidad ha pasado del 33 al 10%.

El inconveniente de estas dos técnicas es la necesidad de tener que recurrir a un cirujano digestivo. Algunos le reprochan cierta dificultad para ascender lo bastante alto el trasplante, que para Chabolle [57] se debe a la imperfecta realización de la gastrólisis.

La calidad de la deglución es buena y la voz que se obtiene en el *Gastric Pull Up* es del todo satisfactoria. La buena calidad de la voz se debe a los efectos de la presión negativa intratorácica sobre la porción mediastínica del tubo gástrico [58].

Cuando no es necesario sacrificar el esófago, hay dos técnicas que están en boga: la reparación con un colgajo libre de yeyuno o con un colgajo libre antebraquial. Ambas requieren un cirujano especialista en microanastomosis vasculares y un sistema arterial y venoso aceptable, lo que no siempre es el caso en los enfermos con cáncer de la hipofaringe. Estas dos técnicas tienen sus ventajas y sus inconvenientes (Cuadro III).

La tasa de necrosis es muy pequeña en manos de cirujanos expertos: según Zanaret [59], es del 10% en el colgajo antebraquial y para Germain [42, 45], del 4,5% en el trasplante de yeyuno.

El trasplante libre de yeyuno, según este último autor, tiene una excelente calidad de la deglución, la posibilidad de irradiar con dosis total a corto plazo y presenta pocas estenosis secundarias. Por el contrario, la voz obtenida es mala debido al mayor tamaño de la luz del trasplante, con el consiguiente menor efecto vibratorio. Por esta razón, Benazzo [60]propone la colocación intraoperatoria casi sistemática de una prótesis fonatoria en caso de trasplante libre de yeyuno.

Ambas técnicas son largas y requieren la participación de un especialista en microanastomosis y, además de la cirugía abdominal, el trasplante de yeyuno. Necesitan por tanto haber sido programadas con anterioridad y disponer como mínimo del Doppler venoso de los vasos cervicales.

Por estos motivos, la técnica del colgajo musculocutáneo de pectoral mayor en U se utiliza debido a su facilidad y su rapidez de ejecución, pudiendo plantearse siempre ante una extensión intraoperatoria imprevista.

A pesar de la ausencia de la necesidad oncológica de sacrificar el esófago, algunos autores (Mariette) [61] preconizan la técnica del *Gastric Pull Up* para asegurar la continuidad faríngea. En el Institut Gustave-Roussy, los autores de este artículo han realizado 92 faringolaringectomías totales circulares en 5 años. La técnica de reparación empleada ha sido el trasplante libre de yeyuno en 53 ocasiones, el colgajo libre antebraquial en 4 casos, la técnica de *Gastric Pull Up* en 18 pacientes, la coloplastia en 5 casos y el colgajo musculocutáneo de pectoral mayor o de dorsal ancho en 12 casos. Los colgajos fueron tubulizados o suturados según la técnica en U. A partir de esta experiencia, se describen las ventajas y los inconvenientes de las diferentes técnicas (Cuadro IV).

Bibliografía

[1] Bakamjian VY. Experience with the medially based delto pectoral flap in reconstructive surgery of the head and neck. *Br J Plast Surg* 1971;**24**:174.

[2] Bakamjian VY. A two stage method for pharyngo-oesophageal reconstructive with a primary pectoral skin flap. *Plast Reconstr Surg* 1965;**36**:173.

[3] Soussaline M. Reconstruction œsophagienne en un temps à l'aide du lambeau delto-pectoral. *Ann Otolaryngol Chir Cervicofac* 1976;**93**:717.

[4] Demard F, Vallicioni J, Gaillot M. Reconstruction pharyngée par lambeau delto-pectoral après pharyngo-laryngectomie totale circulaire. *Ann Otolaryngol Chir Cervicofac* 1979;**96**: 655-67.

[5] Baumann J, Maassen MM, Plirkert PK, Zenne HP. Pharyngeal reconstruction after salvage pharyngo-laryngectomy in recurrent tumors. *HNO* 2002;**50**:1968-74.

[6] Ariyan S. The pectoralis major myocutaneous flap. A versatile flap for reconstruction in head and neck. *Plast Reconstr Surg* 1979;**63**:73-81.

[7] Brupbacher JP, Meyer R, Failat AS, Botta Y. Reconstruction de l'œsophage cervical avec le lambeau musculocutané de grand pectoral. *Cah ORL* 1981;**16**:621-36.

[8] Withers EH, Franklen JO, Madden JJ, Lunch JB. Immediate reconstruction with the pectoralis major myocutaneous flap following laryngopharyngectomie. *Plast Reconstr Surg* 1981; **68**:898-904.

[9] Richard J, Vanderbrouck C, Schwaab G, Luboinski B, Marandas P, Leridant AM, et al. Les lambeaux myocutanés en carcinologie cervicofaciale. Résultats à propos de 87 malades. *Ann Otolaryngol Chir Cervicofac* 1984;**101**:349-53.

[10] David JM, Bachaud JM, Cevreau CH, Vignaux JC. Pharyngo-laryngectomie totale circulaire reconstruite par le lambeau musculocutané de grand pectoral: à propos de 13 cas. In: Bataini JB, Leroux-Robert, editors. *Cancers de l'hypopharynx*. Paris: Masson; 1989. p. 202-8.

[11] Guedon C, Moisy N, Soussy T, Attal P, Depondt, Hay JM, Gehanno P. Pharyngo-laryngectomie totale circulaire. Analyse d'une série de 53 cas. In: *Cancers de l'hypopharynx*. Paris: Masson; 1989. p. 173-5.

[12] Fabian RL. Pectoralis major myocutaneous flap reconstruction of the laryngopharynx and cervical oesophagus. *Laryngoscope* 1988;**98**:1227-31.

[13] Spriano G, Pelleni R, Roselli R. Pectoralis major myocutaneous flap for hypoharyngeal reconstruction. *Plast Reconstr Surg* 2002;**110**:1408-13.

[14] Yang G, Chen B, Gao Y. Forearm free skin flap transplantation. *National Med J China* 1981;**61**:139.

[15] Pech A, Cannoni M, Zannaret M, Collignon G, Thomassin JM, Goubert JL, et al. Pharyngo-laryngectomie totale circulaire. Méthode de reconstruction par un lambeau cutané libre d'avant-bras. *Ann Otolaryngol Chir Cervicofac* 1984;**101**:535-40.

[16] Germain MA, Avci C, Roux M. L'œsophago-jéjunostomie au cou pour le rétablissement de la continuité dans le cancer de l'œsophage (après résection œsophagienne ou à titre palliatif). *J Chir* 1979;**116**:129-36.

[17] Trotoux J, Germain M, Lefebvre B, Margoloff B, Binel J. Pharyngo-laryngectomie circulaire : reconstruction par transplant jéjunal libre et micro-anastomoses vasculaires en un temps. *Ann Otolaryngol Chir Cervicofac* 1982;**99**:359-66.

[18] Germain MA, Hureau T, Trotoux J, Agossou Voyere AK. La reconstruction pharyngo-œsophagienne par transplant libre jéjunal revascularisé. Indications, technique et surveillance. *Chirurgie* 1990;**116**:78-88.

[19] Morsched K, Szymanski M, Golabek W. Reconstruction of the hypopharynx with U-shaped pectoralis major myocutaneous flap after total pharyngo-laryngectomy. *Eur Arch Otorhinolaryngol* 2004;**2**.

[20] Leon X, Quer M, Burgues J. Montgomery salivary by pass tube in reconstruction of the hypopharynx. Cost-benefit study. *Ann Oto Rhinol Laryngol* 1999;**108**:864-8.

[21] Ali S, Watson JS, Bimari. Use of the latissimus dorsi myocutaneous flap for total pharyngeal reconstruction. *J Laryngol Otol* 1982;**96**:837-46.

[22] Tixier C, Perouse R, Reyt E. Le lambeau musculocutané de grand dorsal. Utilisation en carcinologie cervicofaciale chez la femme. *J F ORL* 1993;**42**:103-9.

[23] Legré R, Boghossian V, Servant JM, Magalan G, Bureau H. Analyse des séquelles du prélèvement du grand dorsal. *Ann Chir Plast Esthét* 1990;**35**:512-7.

[24] Muhlbauer W, Herndl E, Stock W. The forearm flap. *Plast Reconstr Surg* 1982;**16**:336-42.

[25] Gelberman RH, Blasingame JP. The timed Allen test. *J Trauma* 1981;**21**:471-9.

[26] Soutar DS, Scheker LR, Tailer NS, Mac Gregor JA. The radial forearm flap: a versatile method for intra oral reconstruction. *Br J Plast Surg* 1983;**36**:1-8.

[27] Germain MA, Trotoux J, Luboinski B, Schwaab G, Marandas P, Mamelle G, et al. Le transplant libre antébrachial appliqué à la reconstruction de l'extrémité céphalique : à propos de 43 cas. *Chirurgie* 1991;**17**:236-43.

[28] Timmons MJ, Missontten FE, Poole MD, Davies DM. Complications of radial forearm flap donor site. *Br J Plast Surg* 1986;**39**:176-8.

[29] Schetcher GL, Baker JW, Gilbert DA. Functionnal evaluation of pharyngo-oesophageal reconstructive techniques. *Arch Otolaryngol Head Neck Surg* 1987;**113**:40-4.

[30] Nakatsuka T, Harii K, Asato H, Ebihara S, Yoshizuma T, Saikawa M. Comparative evaluation in pharyngo-oesophageal reconstruction radial forearm flap compared with jejunal flap: a 10-year experience. *Scand J Plast Reconstr Surg Hand Surg* 1998;**32**:307-10.

[31] Bootz F, Weber A, Oeken J, Keiner S. Reconstruction of hypopharynx pharyngo-laryngectomy with U-shaped radial forearm flap. *Laryngorhinotologie* 2002;**81**:17-21.

[32] Spiro RH, Shah JP, Strong EW, Gerold FP, Bains MS. Gastric transposition in head and neck surgery. Indications, complications and expectorations. *Am J Surg* 1983;**146**: 483-7.

[33] Reboud E, Practana JP. Surgical treatment of cancer of the paryngo-oesophageal junction. *Helv Chir Acta* 1984;**50**: 531-4.

[34] Cahow C, Sasaki C. Gastric pull-up reconstruction for pharyngo-laryngo-esophagectomy. *Arch Surg* 1994;**129**: 425-30.

[35] Marmuse JP, Guedon C, Koka VN. Gastric tube transposition for cancer of the hypopharynx and cervical oesophagus. *J Laryngol Ontol* 1994;**108**:33-7.

[36] Elias D, Cavalcanti A, Dube P, Julieron M, Mamelle G, Kac J, et al. Circumferential pharyngo-laryngectomy with total œsophagectomy for locally advanced carcinomas. *Ann Surg Oncol* 1998;**5**:511-6.

[37] Harrison DF, Thompson AE. Pharyngo-laryngo-esophagectomy with pharyngo-gastric anastomosis for cancer of the hypopharynx. Review of 101 operation. *Head Neck Surg* 1986;**8**:418-28.

[38] Germain M, Trotoux J, Hureau J. Pharyngo-œsophagoplastie par transplant libre jéjunal. À propos de 43 cas (cancers ou lésions bénignes). Techniques, résultats, indications. *Chirurgie* 1985;**111**:797-806.

[39] Jones AS, Rolland NJ, Husband DJ, Hamilton JW, Gati J. Free revascularized jejunal loop repair following total pharyngo-laryngectomy for carcinoma of the hypopharynx: report of 90 patients. *Br J Surg* 1996;**83**:1279-83.

[40] Imanishi Y, Nameki H, Isobe K, Kameda T, Yamashita D, Yuge I, et al. Intramucosal PCO2 measurement as a new monitoring method of free jejunal transfer following pharyngo-laryngo-esophagectomy. *Plast Reconstr Surg* 2003;**112**:1247-56.

[41] Cordeiro PG, Shah K, Santamaria E, Gollub MJ, Singh B, Shah JP. Barium swallows after free jejunal transfer: should they be performed routinely? *Plast Reconstr Surg* 1999;**103**: 1167-75.

[42] Germain MA, Trotoux J, Luboinski B, Wibault P, Demers G. Reconstruction par transplant libre de jéjunum après pharyngo-laryngectomie circulaire. Résultats fonctionnels et survie. *Bull Acad Natl Med* 1995;**149**:147-57.

[43] Pandolfo N, Spigno L, Guiddo G, Tronfi G, Villavecchia G, Mattioli FP. Functional evaluation of gastric and jejunal transplant after esophagectomy. *Minerva Chir* 1991;**46**(suppl 7):253-62.

[44] Julieron M, Germain MA, Schwaab G, Marandas P, Bourgain JL, Wibault P, et al. Reconstruction with free jejunal autograft after circumferential pharyngolaryngectomy: eighty-three cases. *Ann Oto Rhinol Laryngol* 1998;**107**:581-7.

[45] Theile DR, Robinson DW, Theile DE, Coman WB. Free jejunal interposition reconstruction after pharyngo-laryngectomy: 201 consecutive cases. *Head Neck* 1995;**17**: 83-8.

[46] Bradford CR, Esclamado RM, Carroll WR, Sullivan MJ. Analysis of recurrence, complications and functional results with free jejunal flaps. *Head Neck* 1994;**16**:149-54.

[47] Haughey BH, Fredrickson JM, Sessions DG, Fuller D. Vibratory segment function after free flap reconstruction of the pharyngo esophagus. *Laryngoscope* 1995;**105**:487-90.
[48] Germain MA, Julieron M, Trotoux J, Filipetti M, Santoro E, Marzetti F. Le transplant libre de jéjunum en U. *Ann Chir* 1998;**52**:978-82.
[49] Germain M, Patricio J, Gremillet C. Œsophagoplastie totale par anse jéjunale au cou avec micro-anastomoses vasculaires au cou. Étude expérimentale. *Chirurgie* 1977;**103**:264-7.
[50] Wei FC, Carver N, Chen HC, Tsaï MH, Wang JY. Free colon transfer for pharyngo-esophageal reconstruction. *Br J Plast Surg* 2000;**53**:12-6.
[51] Nakatsuka T, Harii K, Asato H, Ebihara S, Saikawa M. Reconstruction of the cervical esophagus with a free, inferior rectus abdominis flap. *J Reconstr Microsurg* 1999;**15**:509-13.
[52] Schwab G, Pessey JJ, David JM, Lefebre JL, Vallicioni J, Rame JP. Carcinological result and appropriate reconstruction following circular pharyngo-laryngectomies (CPL) in extended hypopharyngeal cancers. A retrospective multi institutional study of 235 cases (Gettec). Communication au Congrès international d'ORL, Sydney 1999.
[53] Surkin MI, Lawson W, Biller HF. Analysis of the methods of pharyngeal reconstruction. *Head Neck Surg* 1984;**6**:953-71.
[54] Lam KH, Wong J, Lim ST, Ong GB. Pharyngogastric anastomosis following pharyngo-laryngo-esophagectomy. Analysis of 156 cases. *World J Surg* 1985;**5**:509-16.
[55] Lam KH, Choi TK, Wei WI, Lau WF, Wong J. Present status of pharyngogastric anastomosis following pharyngo-laryngo-esophagectomy. *Br J Surg* 1987;**74**:122-5.
[56] De Vries E, Stein D, Johson J, Waguer R, Schusterman M, Myers E, et al. Hypopharyngeal reconstruction: a comparison of two alternatives. *Laryngoscope* 1989;**99**:614-7.
[57] Chabolle F, Lachiver X, Hanaoun L, Nordlinger B, Parc R, Meyer B. Place actuelle de l'œsophagectomie totale en cancérologie carcino-faciale. À propos de 11 cas. *Ann Otolaryngol Chir Cervicofac* 1988;**105**:165-72.
[58] Ahmad J, Kumar BN, Radford K, O'Connell J, Batch AJ. Surgical voice restoration following ablative surgery for laryngeal and hypopharyngeal carcinoma. *J Laryngol Otol* 2000;**114**:522-5.
[59] Zanaret M, Legre R, Kevorkian B, Collignon G, Thomassin JM, Goubert JL. Pharyngo-laryngectomie totale circulaire: reparation du tractus digestif avec un lambeau antébrachial à pédicule radial. *J F Otorhinolaryngol Audiophonol Chir Maxillofac* 1984;**33**:286-90.
[60] Benazzo M, Occhini A, Rossi V, Aresi G, Alessiani M. Jejunum free flap in hypopharynx reconstruction: case series. *BMC Cancer* 2002;**2**:1-6.
[61] Mariette C, Fabre S, Balon JM, Paternote P, Chevalier D, Triboulet JP. Reconstruction après pharyngo-laryngectomie totale circulaire : comparaison de la plastie gastrique et du greffon de jéjunum libre. *Ann Chir* 2002;**127**:431-8.

P. Marandas, Professeur associé de l'université Paris XI, chef de service (marandas@igr.fr).
Département de chirurgie cervicofaciale et ORL, Institut Gustave-Roussy, 39, rue Camille-Desmoulins, 94805 Villejuif cedex, France.

M.-A. Germain, Praticien hospitalier, chirurgien des Hôpitaux.
Département de chirurgie cervicofaciale et ORL, Institut Gustave-Roussy, 39, rue Camille-Desmoulins, 94805 Villejuif cedex, France.
Service de chirurgie à l'hôpital Max Fourestier, 403, avenue de la République, 92014 Nanterre cedex, France.

D. Hartl, Chef de clinique à la faculté, assistante.
Département de chirurgie cervicofaciale et ORL, Institut Gustave-Roussy, 39, rue Camille-Desmoulins, 94805 Villejuif cedex, France.

Cualquier referencia a este artículo debe incluir la mención del artículo original: Marandas P., Germain M.-A., Hartl D. Reconstruction pharyngo-œsophagienne. EMC (Elsevier SAS, Paris), Techniques chirurgicales - Tête et cou, 46-300, 2005.

Disponible en www.emc-consulte.com (sitio en francés)
Título del artículo: **Reconstruction pharyngo-œsophagienne**

Algoritmos · Ilustraciones complementarias · Vídeos / Animaciones · Aspectos legales · Información al paciente · Informaciones complementarias · Autoevaluación